

“SE ME HA INFECTADO EL PIERCING, ¿QUÉ HAGO?”

ATENCIÓN DE ENFERMERÍA A LAS COMPLICACIONES DE TÉCNICAS DE PERFORACIÓN CUTÁNEA “PIERCING” EN UN SERVICIO DE URGENCIAS.

AUTORÍA

Martínez Villegas, Ismael*.

Roman Hernandez, Josefa*.

Iñigo Espinosa, Maria Teresa**.

*Enfermero/a, Dispositivo de Cuidados Críticos y Urgencia, Unidad de Gestión Clínica Chiclana - La Janda.

**Enfermera, Equipo básico Atención Primaria, Chiclana el Lugar. Distrito Sanitario Cádiz- Bahía- La Janda.

Dirección para correspondencia:

enfermeriadeurgencias@enfermeriadeurgencias.com

RESUMEN

La perforación corporal artística (piercing) es la práctica de perforar o cortar una parte del cuerpo para insertar aretes o pendientes. Generalmente va unida a expresiones culturales, religiosos, moda, inconformismo o identificación subcultura. Esta técnica no está exenta de riesgos para la salud. En el estudio siguiente se describe el perfil del paciente que acude a urgencias con complicaciones secundarias a la realización y cuidados posteriores de este arte corporal, a la vez que se pretende ahondar en conocimiento de los profesionales de enfermería en el cuidado y manejo de este peculiar tipo de lesiones cutáneas.

Del estudio destacamos las diferencias sexuales a la hora de elegir la ubicación de las perforaciones, como la incidencia de complicaciones según la localización de estas.

PALABRAS CLAVE:

Body-art, piercing, infecciones cutáneas.

TITLE

" I KNOW IT HAS INFECTED THE PIERCING, WHAT DO I DO? " NURSING ATTENTION TO THE COMPLICATIONS OF TECHNOLOGIES OF CUTANEOUS PERFORATION "PIERCING" IN A SERVICE OF URGENCIAS.

ABSTRACT

The corporal artistic perforation (piercing) is the practice of drilling or cutting a part of the body to insert earrings or earrings generally mode, inconformity or identification is joined to cultural expressions, religious, subculture. This technology not exempts this from risks for the health, In the following study there is described the profile of the patient who comes to urgencias with secondary complications to the accomplishment and taken care later of this corporal art, Simultaneously that tries to be deepened into knowledge of the professionals of infirmary into the care and managing of this peculiar type of cutaneous injuries.

From this study we distinguish the sexual differences at the moment of choosing the location of the perforations, as the incident of complications according to the location from these.

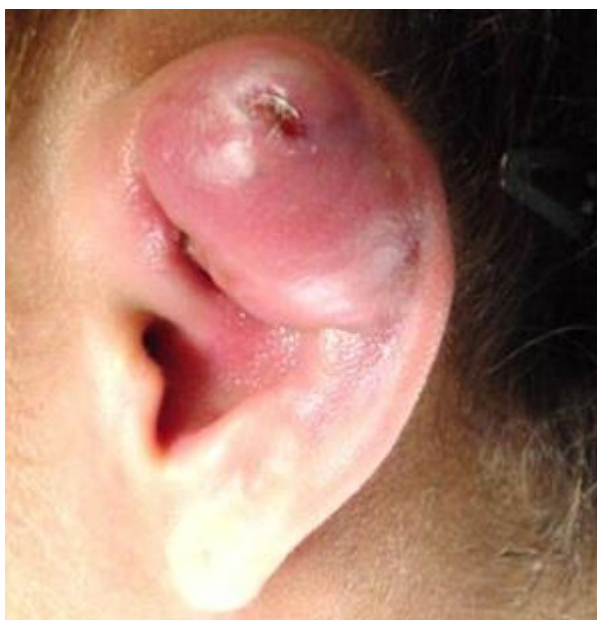KEY WORDS:

Body-art, piercing, cutaneous infections.

INTRODUCCIÓN

La historia del body piercing va unida a la del tatuaje, a lo largo de la historia de las diferentes culturas han practicado modificaciones corporales, perforaciones por motivos estéticos, religiosos, místicos, sexuales,..etc. en la década de los ochenta el movimiento Punk los revitalizó poniendo otra vez de moda esta práctica.

Un estudio reciente observó que entre el 3% y el 8% de la población general es portadora de algún tipo de arte corporal. En España el 23 % de los adolescentes llevan tatuajes y el 51 % se han realizado algún tipo de perforación (piercing).



Existe un alto porcentaje de estos pacientes que presentan complicaciones derivadas de estas prácticas y que no son atendidos en primer momento el ámbito sanitario, ya que suelen consultar primero a los establecimientos donde se les practicó dicha arte.

Cuando acuden al personal de enfermería son muchas las complicaciones a las que nos enfrentamos, material enclavado, reacciones alérgicas, infecciones locales y sistémicas, etc. Por lo que se considera oportuno hacer un análisis del perfil de la población susceptible de este tipo de lesiones y aportar conocimientos a los sanitarios sobre las complicaciones (locales y generales) derivadas de dicha técnica de perforación, tratamiento y orientación al paciente.

Por lo que nuestro objetivo principal es dotar a los profesionales de habilidades para la atención de complicaciones derivadas de la práctica del arte de las perforaciones corporales (body piercing).

- Conocer las principales técnicas de perforación corporal, localización, nombre, y riesgos inherentes.
- Conocer y diferenciar las posibles complicaciones y tratamientos.
- Conseguir que los profesionales sanitarios orienten a los pacientes sobre el cuidado de su body art y en caso necesario orienten sobre la eliminación del mismo.

En España el decreto 18/2004 de 5 marzo y el decreto 285/2005 de 11 de octubre regulan y obligan a los profesionales del sector a tener una formación higiénico sanitaria sobre las actividades que realizan. Dando información a los usuarios sobre las complicaciones más frecuentes que se pueden encontrar.

MATERIAL Y MÉTODO

Estudio descriptivo longitudinal prospectivo realizado por la UGC DCCU Chiclana la Janda sobre una muestra poblacional de 317 usuarios que acudieron al servicio de urgencias por complicaciones en perforaciones corporales artísticas (piercings) durante el periodo comprendido entre enero de 2008 y diciembre de 2010, la franja de edad estaba comprendida entre los 14 y los 36 años.

Se realizó Check list que se distribuyó a los profesionales de enfermería donde indicaban ante estas intervenciones, edad, sexo, motivo de consulta, localización de la perforación y autoría, tipo de joya y procedencia de la misma, complicación observada, tiempo con los síntomas, tratamiento realizado y tratamientos previos, grado de satisfacción con el tratamiento administrado, etc.

Posteriormente se revisaron las historias clínicas de los pacientes para estudiar la evolución y recopilar datos no recopilado en el check list.

RESULTADOS

Se atendieron 317 (0'46% de la asistencia al servicio de urgencia durante el periodo del estudio, 3 años) casos de pacientes que acuden por complicaciones relacionadas con perforaciones corporales artísticas, de los cuales 68'13% (216) son hombres frente a 31'86% (101) mujeres.

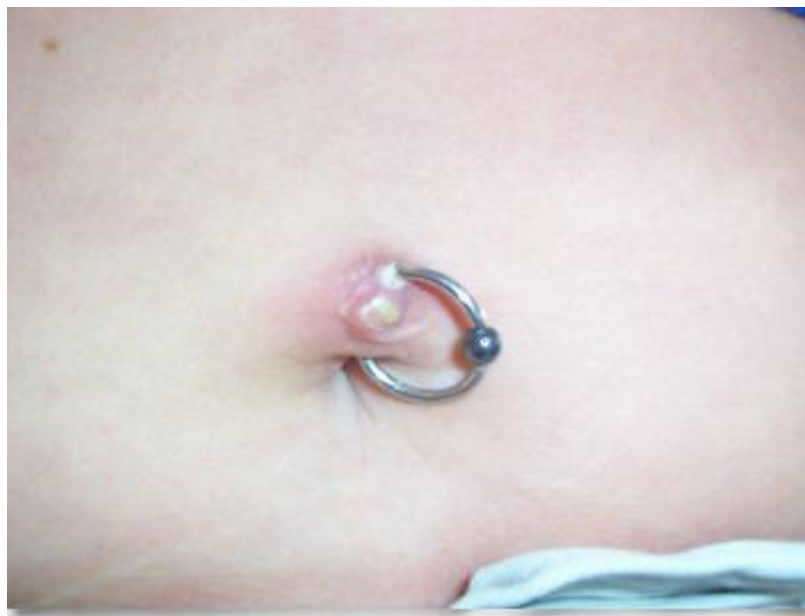El asistente de menor edad tenía 14 años y el de mayor edad 36, la distribución fue la siguiente:

edad	Hombres	%	mujeres	%
14	2	0'92%	1	0'99%
15	3	1'38%	6	5'94%
16	4	1'85%	0	--
17	0	--	0	--
18	1	0'46%	17	16'83%
19	15	32'4%	4	3'96%
20	21	45'36%	4	3'96%
21	12	5'55%	2	1'98%

22	4	1'85%	3	2'97%
23	43	19'907%	9	8'91%
24	39	18'05%	13	12'87%
25	31	14'35%	18	17'82%
26	7	3'24%	9	8'91%
27	6	2'77%	7	6'93%
28	17	7'87%	4	3'96%
29	4	1'85%	2	1'98%
30	2	0'92%	0	--
31	3	1'38%	0	--
32	0	--	1	0'99%
33	0	--	0	--
34	1	0'46%	0	--
35	0	--	0	--
36	1	0'46%	0	--

Los **motivos** que les lleva a urgencias principalmente son dolor, enquistamiento de la joya o suplica para que le quiten la joya; resumimos los motivos en el siguiente cuadro.

<i>motivo</i>	<i>Grado de cumplimentación de este apartado</i>	<i>pacientes</i>
Signos infecciosos	5'04%	17
dolor	6'62%	21
Joya incrustada	12'61%	40
sangrado	2'2	7
arrancamiento	0'31%	1
Que le retiren la joya	6'3%	20

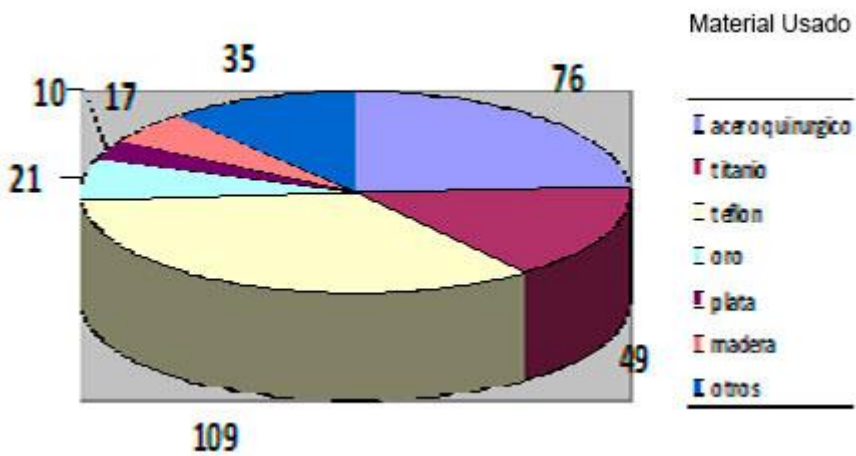


Localización de la perforación:

La localización de la perforación recibe un nombre diferente que principalmente viene definido en ingles. El tipo de perforación más común entre los hombre es el "earlobe" en el lóbulo de la oreja, mientras que en la mujer son los "surface" o piercing de superficiales, que se distribuyen por todo el cuerpo.

<i>%</i>	<i>Hombres</i>	<i>Localización</i>	<i>Mujeres</i>	<i>%</i>
56'43	57	Oreja	5	4'95
10'89	11	Nariz	12	11'88
12'96	28	Labio	21	20'792
11'57	25	Lengua	14	13'861
37'03	80	Superficie	29	28'712
5'55	12	Ombligo	18	17'82

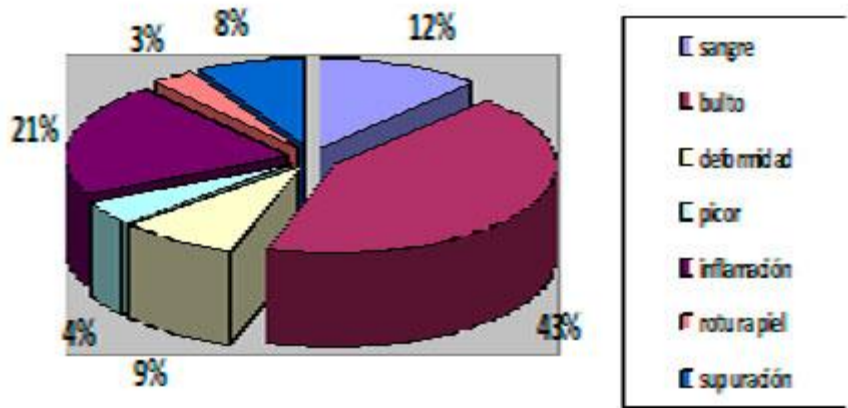
En relación **la calidad de los materiales** debe evitar el riesgo de reacciones alérgicas, deben de ser biocompatibles y aptos para implantes subcutáneos por la normativa vigente (directiva 94/27/CE del parlamento europeo y el consejo de la unión europea) .



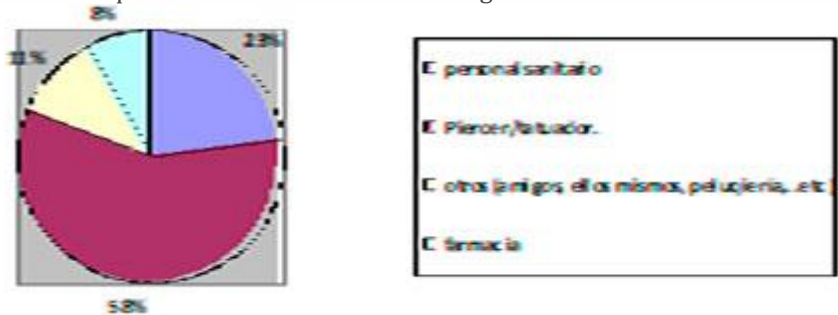
La procedencia de la joya: 47'9% (150) tiene una procedencia dudosa, desconoce la calidad del mismo; 26'18% (83) compraron la joya en el mismo centro donde le aplicaron la técnica, 14'19%(45) compraron en joyerías y 11'67% (37) ya tenían esa joya en casa.

Después de muchos días de evolución **acudieron a urgencias por** la aparición de un bultoma unido a la entrada, salida o trayecto que no cede con los cuidados del piercing. Los principales motivos fueron

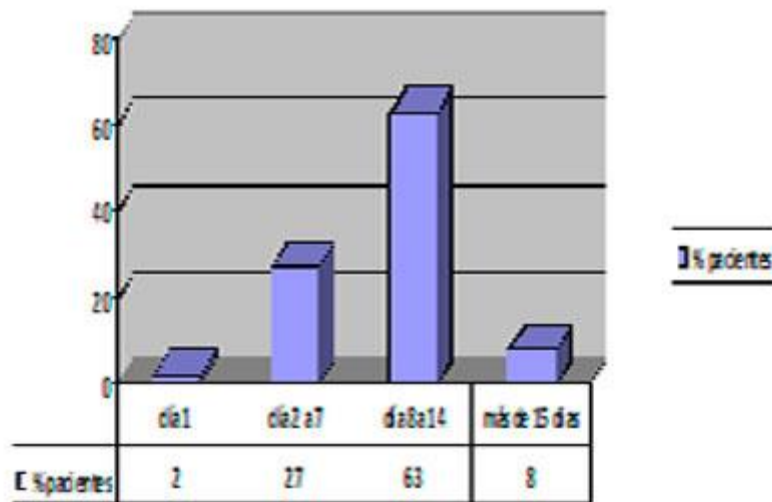
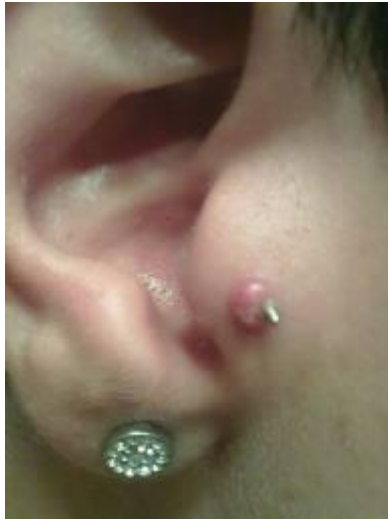Signos que hicieron acudir a urgencias



Reconocen que **la autoria de la perforación cutánea** fue principalmente en centro de tatuajes y body-piercing, aunque son muchos que se lo realizan en sitios que no reúnen las condiciones higiénico sanitarias adecuadas.



Principalmente acuden a urgencias cuando han pasado varios días desde que aparecieron los síntomas, previo a ello han acudido a su centro de tatuaje donde comenzaron con curas con antisépticos.



El grado de satisfacción por el tratamiento recibido es alto 87'69% (278), frente a 12'3% (39) que deseaban mantener las joyas pese a los signos de infección.

IIINTERPRETACIÓN

La técnica de perforación corporal va unida a manifestaciones de rebeldía de la adolescencia, ubicándose principalmente en la franja de los 20 años, los hombres optan por perforarse las orejas en primera opción, mientras que las chicas optan por los piercing en labio, ambos comparten un interés por técnicas nuevas de perforación corporal como son los piercing de superficie.

Este tipo de pacientes optan por buscar en los centros de tatuaje y body piercing el lugar idóneo para realizarse la perforación, información sobre los materiales, complicaciones, etc. Acuden a los servicios de urgencias cuando estas perforaciones se han complicado tanto que en los centros donde se hicieron esa técnica no se lo pueden solucionar.

Desde la enfermería de urgencias se retiró las joyas enclavadas, se aplicó cura locales y limpieza de heridas, drenaje de absceso, prescripción conjunta con el médico de urgencia de analgésicos y antibióticos en caso necesario, y se informó sobre el autocuidado de los mismos.

Zona	Tiempo	Curas	Observaciones
Facial	6-8 semanas en nariz y ceja. 4-12 semanas en la oreja. 6-12 semanas en el puente nasal.	Durante la cicatrización debe de lavar con suero fisiológico, moviendo con cuidado el piercing	No debe maquillarse la zona de perforada durante la cicatrización
Oral	4-6 semanas en la lengua. 6-12 semanas en el labio.	Enjuague bucal diario al menos después de cada comida.	No comer chicle, no fumar, si aparece edema o inflamación, aplicar hielo en la zona. Evitar las bebidas alcohólicas

			y comidas picantes. hablar lentamente y evitar sexo oral. Realizar revisiones dentales frecuentes ya que pueden aparecer lesiones en dientes y encías.
Corporal	Entre 6 y 8 semanas	Lavar con agua y jabón neutro moviendo el piercing con cuidado	Evitar inmersiones hasta la cicatrización del área perforada. Evitar usar ropa ajustada que compriman o friccionen la joya colocada. Enjuagar el área perforada tras realizar ejercicio, ya que el sudor irrita la perforación.
Genitales	De 4 semanas a 6 meses	Lavar con agua y jabón neutro 3 veces al día	Se desaconseja tener relaciones sexuales hasta que no termine la cicatrización. Los espermicidas y los lubricantes pueden causar irritación.

DISCUSIÓN

Un estudio norteamericano determinó que el 17% de las personas que se colocaron un piercing sufrieron algún tipo de complicación.

Los riesgos de los piercings son, principalmente, queloides, las infecciones en el área de perforación, el sangrado excesivo, las reacciones alérgicas a algún tipo de joyas, el daño a nervios del área perforada que pueden provocar pérdida de sensibilidad en la zona y problemas bucales en caso de piercing en lengua y boca.

Dicho estudio indica que los piercings con mayor frecuencia de complicaciones son los piercings de ombligo, lengua y genitales. Presentando infecciones bacterianas, hemorragias y desgarros. Aunque nosotros atendimos principalmente piercings superficiales, abscesos en oreja e infecciones en labios.

Para disminuir estos riesgos se deben tener en cuenta cuatro aspectos fundamentales:

- El profesional a cargo de la práctica.
- El local que se elige para la colocación.
- La joya o adorno que se usa.
- Cuidados posteriores para evitar complicaciones.

La reutilización del material de punción sin una adecuada esterilización se asocia con la transmisión de algunas infecciones, por ello debe evitarse el uso de pistolas o pen-machines que no pueden ser esterilizadas tras su uso.

En el momento que se detecta uno de estos síntomas: inflamación persistente a pesar de tomar antibióticos, formación de abscesos o reacciones alérgicas, aparición de granulomas o reacción a cuerpo extraño, dolor mantenido en la zona perforada... el primer paso es retirar la joya. Pero en muchos casos es difícil convencer al paciente que retire un signo de identidad social.

En los últimos años no se demuestra asociación entre piercing y hepatitis C (sólo en caso de tatuajes) pero sí parece tener un papel en la transmisión de la hepatitis B. Por ello, es necesario asesorar sobre el riesgo de contagio de infecciones virales como consecuencia del body art.

Se han descrito casos de endocarditis bacteriana secundaria a infecciones localizadas en zona perforadas: endocarditis estafilocócica tras perforación nasal, endocarditis por *Neisseria* y por *Haemophilus aphrophilus* tras piercing lingual y endocarditis y mastitis por *Staphylococcus epidermidis* tras perforación del pezón. Son factores de riesgo el hecho de padecer una cardiopatía de base (cardiopatías congénitas o daño valvular previo) y las perforaciones realizadas en la cavidad oral.

Por ello es recomendable valorar la necesidad e indicación de quimioprofilaxis antibiótica en aquellos pacientes con factores de riesgo de desarrollar endocarditis antes de practicarse un piercing.

Aunque se ha descrito algún caso de tétanos cefálico tras piercing auricular, la infección más frecuente en este tipo de piercing es la debida a *Pseudomonas aeruginosa*, que puede producir infección cutánea del pabellón auricular o un absceso pericondrial auricular.

También se han dado casos de angina de Ludwig tras piercing en la lengua o en la mucosa oral.

El piercing genital puede infectarse por *Escherichia coli* y aumentar el riesgo de contraer otras infecciones de transmisión sexual debido a la disrupción de la barrera mucosa normal.

Localización	Posibles complicaciones
Oreja (lóbulo y cartílago)	Reacciones alérgicas, pericondritis auricular, piercing "empotrado", infecciones, queloides, absceso pericondrial, desgarramiento del lóbulo.
Genitales femeninos	Reacción alérgica, compromiso de la barrera anticonceptiva, infección, queloides.

Genitales masculinos	Irritación por fricción, infección, parafimosis, priapismo, condilomas recurrentes, rotura o traumatismo uretral, interrupción del flujo urinario e incluso gangrena de Fournier.
Ombligo	Endocarditis bacteriana, irritación por fricción, infección, migración o expulsión de la joya.
Boca	Compromiso de las vías respiratorias, alteración en los hábitos dietéticos, traumatismos gingivales, formación de hematomas, aumento de la salivación, infección, lesión de las glándulas salivares, lesiones nerviosas, interferencias con estudios radiológicos, alteración del gusto, angina de Ludwig, dolor, halitosis, acumulación de placa, dificultad al hablar, rotura o fisura de piezas dentales.
Pezones	Formación de abscesos, endocarditis bacteriana, alteración en la lactancia, hiperprolactinemia e infecciones.
Nariz	Infección, aspiración de la joya, pericondritis y necrosis del tabique nasal, hemorragia y formación de hematoma septal.

ANEXOS

BIBLIOGRAFÍA

- Pérez - Cotapos ML, Cossio ML, Tatuajes y perforaciones en adolescentes. Rev Méd Chile 2006; 134: 1322-1329.
- Mayers L, Judelson D, Moriarty B, Rundell K, Prevalence of body art (body piercing and tattooing) in university undergraduates and incidence of medical complications. Mayo Clin Proc 2002; 77: 29-34.
- Donna I, Meltzer MD. Stony Brook, New York. Complications of body piercing. An Fam Physician 2005; 72: 2029-34, 2035-2036.
- Carroll ST, Riffenburgh RH, Robert TA, Myhre EB. Tattoos and body piercing as indicators of adolescent risk-taking behaviors. Pediatrics 2002; 109:1021-1027.
- Robert TA, Ryan SA. Tattooing and high-risk behavior in adolescents. Pediatrics 2002; 110: 1058-1063.
- Mayado Carbajo T, Gómez García V. Quiero ponerme un piercing. AMF 2006; 2 (8), 459-463.
- Mangas de Arriba C, Carrascosa Carrillo J, Ribera Pibernat M. Efectos secundarios de los piercings y tatuajes. La piel en la práctica diaria. Piel 2004; 19: 200-205.
- Pérez Cachafeiro S, Atizar de la Fuente A, Díez Pérez MD, Montero Vacas N. Perforaciones inconscientes: breve descripción del fenómeno del piercing y sus posibles complicaciones. Aten Primaria 2003; 32: 535-540.
- Escudero Castaño N, Bascones Martínez A. Posibles alteraciones locales y sistémicas de los piercings orales y periorales. Av. Odontostomatol. 2007; 23 (1): 21-33.
- Millar BC, Moore JE. Antibiotic prophylaxis, Body piercing and infective endocarditis, J Antimicrob Chemother 2004; 53: 123-126.
- Vallés F, Anguita M, Escribano MP, Pérez Casar F, Pousbet H, Tornos P. Guías de práctica clínica de la Sociedad Española de Cardiología en endocarditis. Rev Esp Cardiol 2000; 53: 1384-1396.